

## POTILASTAPAUS:

### PIKKUPENNUN LEUKAMURTUMA

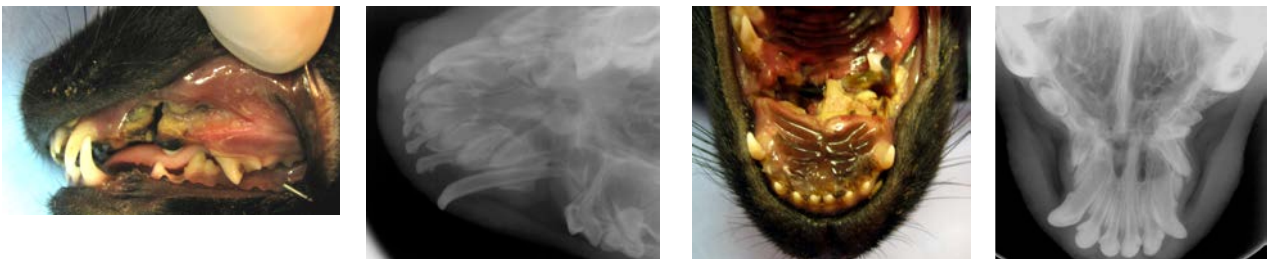
Potilas: 11-viikkoinen schipperkeuros.

Tulosyy: Yläleukamurtuma, tapahtunut 3 päivää ennen Anidentiin tuloa. Ensiapu oli annettu omalla eläinlääkärillä, joka lähetti potilaan Anidentiin jatkohoitoon.

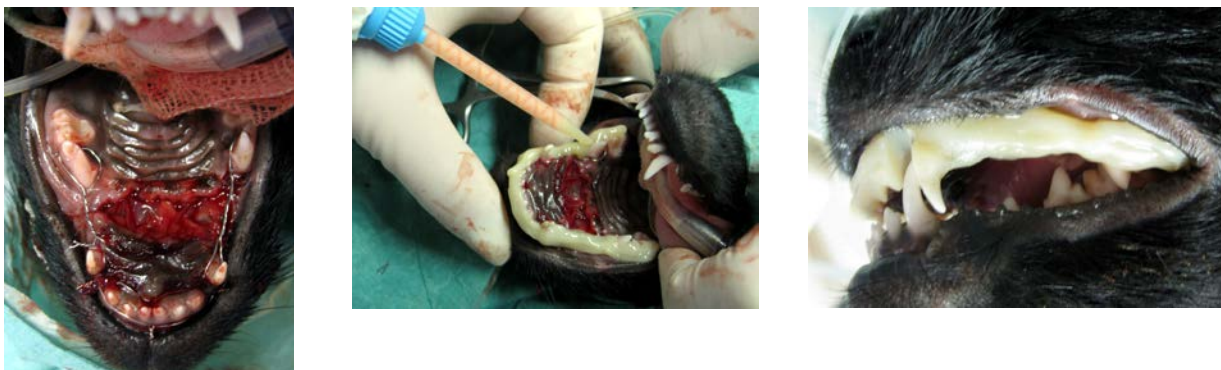Diagnosi: Pirstaleinen yläleukamurtuma. Yläleuan rostraali- eli etuosa oli täysin liikkuva. Murtumalinja avoin, murtumalinjassa laaja oronasaalifisteli (yhteys sierainonteloon), kitalaen luu ja pehmytkudos tulehtunutta ja kuolioitunutta laajalta alueelta, maitohampaita sekä puhkeamattomia pysyviä hampaita murtumalinjassa (Kuvasarja 1).

Hoito: Pehmytkudosten ja kuolioituneen luun huolellinen debridement eli tuoreistus. Oronasaalifisteli korjattiin kollegeenikalvolla ja murtuma stabiloitiin hampaisiin kiinnitetyllä metallilanka + komposiittikiskotuksella (Kuvasarja 2). Lisätueksi tehtiin yksilöllinen kuonoside, jonka kanssa pentu pystyi juomaan ja lipomaan pehmeää ruokaa (Kuvasarja 3). Kotihoito: kipulääke, antibiootti sekä suun puhdistus. Kontrollikäynnit viikon välein. Kiskotus sai olla paikallaan 3 viikkoa, kuonoside 4 viikkoa.

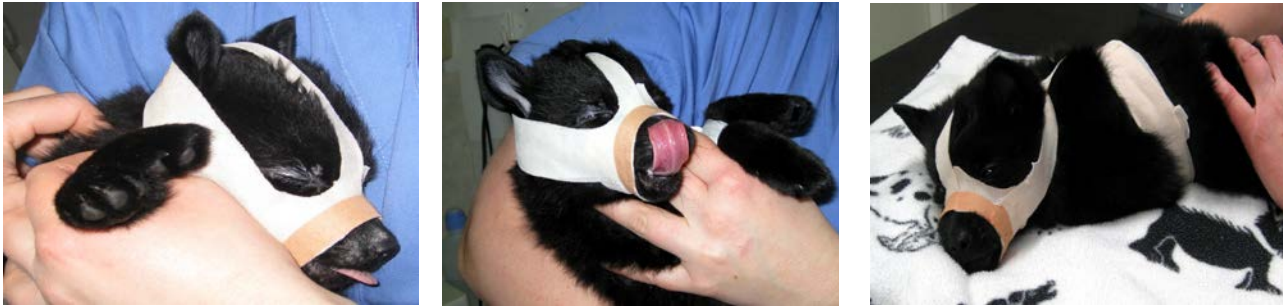Oronasaalifisteli ja murtuma paranivat hyvin. Leuka jäi lyhyemmäksi, ja muutamia pysyviä hampaita jouduttiin poistamaan myöhemmin (Kuvasarja 4), mutta purenta on toiminnallinen ja kivuton – pentu on iloinen ”lyhytkuonoschipperke” (Kuvasarja 5).



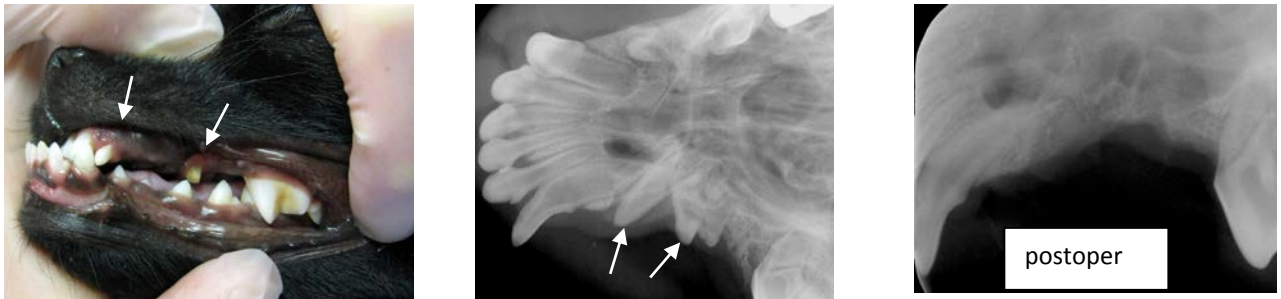
Kuvasarja 1: Yläleuan avoin, dislokoitunut ja tulehtunut pirstalemurtuma, josta laaja yhteys sierainonteloon. Röntgenkuvissa nähdään pysyvien hampaiden aiheet.



Kuvasarja 2: Oronasaaliyhteys korjattiin kollegeenikalvolla ja murtuma stabiloitiin hampaisiin kiinnitetyllä metallilanka+komposiittikiskotuksella. Huomaa, että kuvissa pentu on operaation aikana selällään.



Kuvasarja 3: Lisätueksi ja esineiden pureskelun estämiseksi pennulle rakennettiin yksilöllinen kuonoside. Kuonositeen kanssa pentu pystyi juomaan ja lipomaan pehmeää ruokaa.



Kuvasarja 4: Kontrolli 3 kuukauden kuluttua murtumasta. Pentu on tässä 5 kuukauden ikäinen. Murtuma oli hyvin luutunut, mutta yläleuka oli jäänyt lyhyemmäksi ja osa murtumalinjassa olevista hampaista, mm. vasen yläkulmahammas ja P2 (nuoli) olivat vahingoittuneet. Nämä epämuodostuneet ja vajaasti puhjenneet hampaat poistettiin leikkauksellisesti. Röntgenkuvauksella varmistettiin, että hampaat saatiin täydellisesti poistettua (postoper kuva).



Kuvasarja 5 (*Copy AML*): Toiminnallinen ja iloinen pentu leukamurtumakorjauksen jälkeen.

Kirjoittaja: Helena Kuntsi-Vaattovaara, ELL, DEVDC, DAVDC

Anident OY, Lamminpääntie 43, 02880 Veikkola

Puh. 09-2565430, GSM 0500-100 714

sähköposti [anident\(at\)kolumbus.fi](mailto:anident(at)kolumbus.fi)