

Kirjoittaja: Helena Kuntsi-Vaattovaara, ELL, Dip AVDC, Dip EVDC

Eläinlääkäriasema Anident, Lamminpääntie 43, 02880 Veikkola

Puh. 09-2565430, sähköposti anident@kolumbus.fi

KOIRAN PURENTAVIKA:

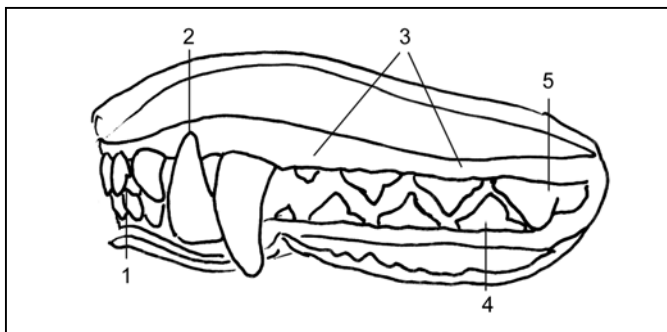
ALAKULMAHAMPAAT OSUVAT KITALAKEEN – MITÄ TEHDÄ?

ANATOMIAA

Aikuisella koiralla on 42 hammasta, näistä 12 etuhammasta eli inkisiivaa (I), neljä kulmahammasta eli caninusta (C), 16 välihammasta eli premolaaria (P) ja kymmenen poskihammasta eli molaaria (M). Koiranpennuilla on 28 maitohammasta. Maitohampaiden puhkeaminen alkaa noin kolmen viikon iässä ja niiden vaihtuminen pysyviksi alkaa inkisiivoista noin 3-4kk:n iässä. Kulmahampaat ja premolaarit vaihtuvat yleensä 6kk:n ikään mennessä ja molaarit noin seitsemän kuukauden ikään mennessä.

Koiran normaali saksipurenta on esitetty kuvassa 1. Erityisesti on huomattava kulmahampaiden asento: alakulmahampaalle tulee olla tila pureutua keskelle ulomman ylätuhampaan ja – kulmahampaan välistä tilaa.

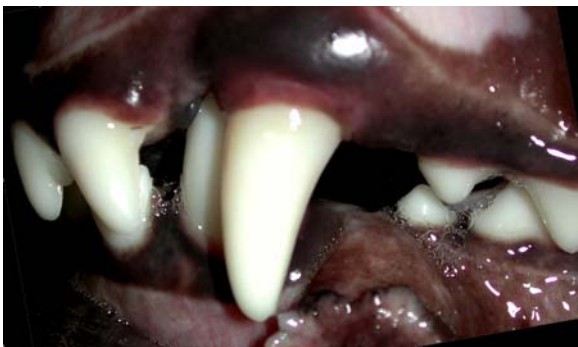Purentavikoja voivat aiheuttaa hampaiden asentovirheet tai leukaluiden epäsuhtainen pituus toisiinsa nähden. Leukaluuperäiset purentaviat ovat yleensä perinnöllisiä, mutta niiden periytymiskaavaa ei tunneta. Yhden hampaan asentovirhe ja toisaalta vakavat, epäsymmetriset leukojen pituserot voivat syntyä myös trauman seurauksena. Esimerkkejä leukaluuperäisistä purentavioista ovat ylä-, ala-, ja ristipurenta.



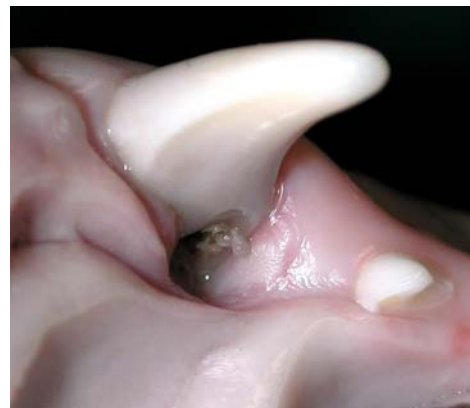Kuva 1. Koiran normaali saksipurenta: Alaetuhampaat pureutuvat ylätuhampaiden kruunujen kitalaenpuoleiseen kolmannekseen (1). Alakulmahammas pureutuu keskelle ulomman ylätuhampaan ja yläkulmahampaan välistä tilaa (2). Premolaarien eli välihampaiden kruunut muodostavat säännöllisen sik-sak-kuvion (3). Neljäs alapremolaari pureutuu keskelle kolmannen ja neljännen yläpremolaarin välistä tilaa (4). Neljännen yläpremolaarin kruunu peittää täysin ensimmäisen alamolaarin eli –poskihampaan kruunun (5).

Koirilla vain terveydellistä haittaa aiheuttavat purentaviat hoidetaan. Esteettisistä syistä tehtävää hoitoa ei pidetä oikeutettuna, sillä hoito vaatii aina anestesian ja perinnöllisten vikojen kyseessä ollen saattaa muuttaa koiran fenotyypin (ilmiasua).

Yleisin terveydellistä haittaa aiheuttava ja siksi hoitoa vaativa purentavika on kapea ja lyhyt alaleuka ja/tai alakulmahampaiden linguoversio eli liian pysty asento (Kuva 2). Terveydellisenä ongelmana on alakulmahampaiden pureutuminen yläikeneen tai kitalakeen niin, että alueelle muodostuu pehmytkudokseen selvä kuoppa. Usein kuoppaan kertyy myös hiekkaa ja muita pieniä esineitä, jotka syventävät kuoppaa entisestään. Tila aiheuttaa koiralle kipua ja voi pahimmillaan johtaa avanteen muodostumiseen nenäonteloon asti (Kuva 3).



Kuva 2. Kapea alaleuka ja alakulma-hampaan liian pysty asento aiheuttavat alakulmahampaan pureutumisen kitalakeen.



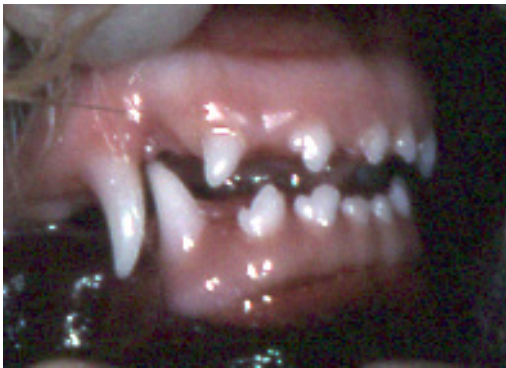Kuva 3. Purentavian aiheuttama trauma yläleukaan: Alakulmahammas on painanut kuopan kitalakeen ja kuluttanut yläkulmahammasta niin, että sen pulpa eli ydinkanava on paljastunut.

MAITOHAMPAAT

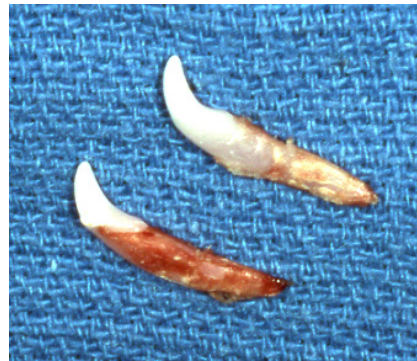Jos ongelma havaitaan jo maitohampaissa, tulisi alaleuan maitokulmahampaat poistaa mahdollisimman pian, usein siis jo ennen pysyvien hampaiden puhkeamista (Kuvat 4a ja b). Alaleuan maitokulmahampaiden poistolla saavutetaan useita etuja: Ensinnäkin poisto estää jatkuvan kiputilan, kun terävä hammas ei enää pureudu yläikeneen tai kitalakeen. Toiseksi poistolla vapautetaan alaleuan kasvu sen geneettisen potentiaalinsa tasolle. Koiralla on näet neljä leukaa (kaksi yläleukaa ja kaksi alaleukaa), jotka kaikki kasvavat periaatteessa itsenäisesti. Syy, miksi leukojen kasvu on yleensä tasatahtista on hammaslukko: Kun esimerkiksi kulmahampaat pureutuvat normaalisti ne ”vetävät” ylä- ja alaleukoja kasvamaan tasatahtia. Jos alaleuan maitokulmahampaat pureutuvat kitalakeen, ne muodostavat epänormaalin lukon, joka estää

alaleukaa kasvavasta. Kolmanneksi alamaitokulmahampaiden poisto antaa tuleville pysyville kulmahampaille mahdollisuuden puhjeta mahdollisimman oikein: Pysyvä alakulmahammas puhkeaa normaalistikin maitohampaan sisäpuolelle (kielen puolelle), joten irtoamaton maitohammas estää pysyvän alakulmahampaan pureutumista oikealle paikalleen.

Jos pysyvä kulmahammas on jo puhjennut, maitohammas tulisi poistaa mahdollisimman pian, mikäli se on täysin liikkumaton. Maitohampaan irtoamattomuus johtuu pysyvän hampaan virhesijainnista, niin että se ei ole auttamassa maitohampaan juuren sulamista. Jo tätä pidetään perinnöllisenä vikana. Siksi tällaista maitohampaiden poistoa kutsutaan ennaltaehkäiseväksi oikomishoidoksi. On tärkeää, että maitohampaan juuri saadaan kokonaisena ulos, jotta se ei ole estämässä pysyvää hammasta tulemasta oikealle paikalleen.



Kuva 4.a Virheellinen maitohammas-purenta: Alakulmahammas pureutuu yläikeneen.



Kuva 4.b Poistetut maitokulmahampaat. Huomaa pitkä juuri suhteessa kruunun pituuteen.

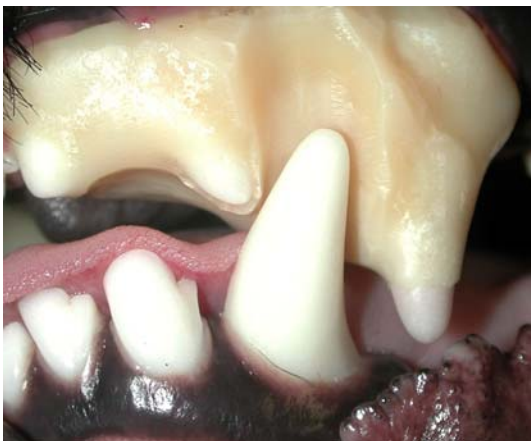PYSYVÄT HAMPAAT

Lievä pysyvien alakulmahampaiden linguoversio voi korjaantua pienellä ienleikkauksella, jossa vapautetaan alakulmahampaan kruunu yläleuan ienkuopasta kääntymään ulospäin. Hoitoa jatketaan kotona painelemalla sormin alakulmahampaita ulospäin. Lievissä tapauksissa voi myös ns. pallo-oionnasta olla apua: Koira motivoidaan pitämään suussa palloa tai kongia, joka kääntää hampaita ulospäin. Erään tutkimuksen mukaan aktiivista palloleikkiä omistajan kanssa (ota-pida –harjoituksia tai noutoa) tulisi tehdä 3 x 15min päivässä. Muut lelut otetaan pois, mikä useimmiten johtaa siihen, että koira itsenäisesti pitää palloa suussa huomattavasti pidemmän aikaa päivässä. Oikomishoidon peruseriaatteisiin nimittäin kuuluu, että oikomista tulisi tapahtua vähintään 6 tuntia päivässä, jotta siitä olisi hyötyä. Pallo-oikomisen tehoa parhaiten nuorilla, noin 5-7kk:n iäisillä koirilla ja sen onnistuminen edellyttää, että yläleuassa on tila alakulmahampaalle kääntyä ulospäin.

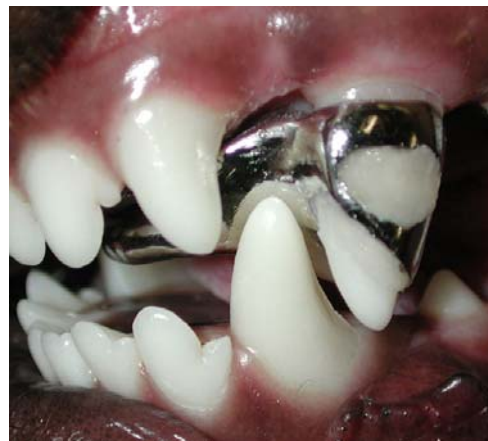Vakavamman purentavian hoitovaihtoehtoja on kolme: 1. Oikominen 2. Alakulmahampaiden lyhennys ja pulpa-amputaatio sekä 3. Alakulmahampaiden poisto.

1. Oikominen

Oikominen kannattaa aloittaa ajoissa. Mitä nuorempi koira on, sitä nopeammin ja helpommin hampaiden asentoa voi muuttaa. Toisaalta nuori hammas voi myös helpommin kärsiä oikomisesta, joten yleensä hoito aloitetaan yleensä noin 6-8kk:n iässä. Tavallisin oikomiskoje on yläkulmahampaisiin kiinnitettävä vinolevy, joka ohjaa alakulmahammasta kääntymään eteen- ja ulospäin aina, kun koira sulkee suunsa. Koje valmistetaan yleensä yhdistelmämuovista tai metallista (Kuvat 5 a ja b). Muovikoje voidaan rakentaa suoraan suuhun, mutta metallikoje teetetään hammaslaboratoriossa hampaista otettujen jäljennösten perusteella. Metallikojeen käyttö vaatii ainakin kolme nukutusta: jäljennösten otto, kojeen asennus ja kojeen poisto. Kontrollissa eläinlääkärillä tulee käydä 2-4 viikon välein. Muovikoje tehdään ensimmäisessä nukutuksessa suoraan suuhun. Kontrollikäynnit ovat välttämättömiä 2 viikon välein.



Kuva 5.a. Muovinen oikomiskoje alakulmahampaiden asennon korjaamiseksi.



Kuva 5.b. Metallinen oikomiskoje alakulmahampaiden asennon korjaamiseksi.

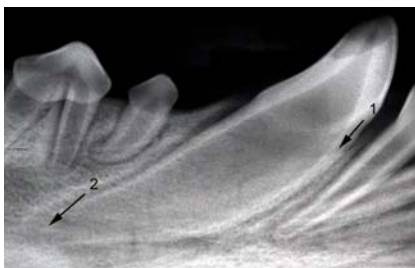
Muovikojetta saatetaan joutua muotoilemaan kesken hoidon, joten joka käynnillä tulee varautua koiran nukuttamiseen. Oikominen on potilaalle ja omistajalle vaativaa aikaa: koira ei saa purra mitään kovaa, ja suuhygieniasta on huolehdittava hyvin. Koje ja hampaat tulee tarkistaa, harjata ja huuhdella päivittäin. Oikominen aiheuttaa myös jonkin verran kipua. Oikomishoidon etu verrattuna alakulmahampaiden lyhennykseen on, että hoidon loputtua vaiva on yleensä kunnossa loppuelämän ajan. Alakulmahampaat eivät yleensä pääse palautumaan takaisin ei-toivottuun asentoon, mikäli ne vain ovat riittävästi puhjenneet. Ennusteeseen vaikuttaa hampaiden

alkuperäinen asento sekä niiden puhkeaminen ja leukojen kasvu hoidon aikana. Oikomisaika on yleensä 2-4 kuukautta ja tulee kustannuksiltaan yleensä ainakin yhtä suureksi kuin pennun hankintahinta.

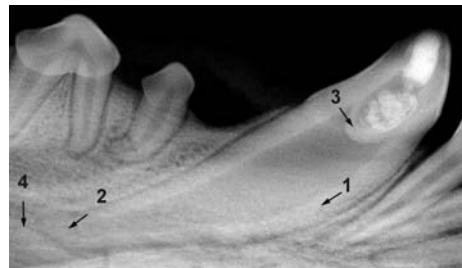
On muistettava, että oikomishoidolla muunnellaan koiran perinnöllistä ilmiä, joten oikomishoidettua koiraa ei tulisi käyttää jalostukseen. Lisäksi Suomen Kennelliiton säännöt kieltävät oikomishoidetun koiran esittämisen näyttelyissä ja hoidosta tulisi Kennelliittoon tehdä virallinen ilmoitus.

2. Alakulmahampaiden lyhennys ja pulpa-amputaatio

Hoidon tarkoituksena on lyhentää alakulmahampaiden kruunuja niin, etteivät ne enää kosketa kitalakeen tai yläikeneen. Koska kruunua lyhennettäessä paljastetaan pulpa eli hampaan ydinkanava, jossa hermot ja verisuonet kulkevat, hampaisiin tulee samalla ns. pulpa-amputaatio, jossa poistetaan pinnallinen osa pulpaa, täytetään muodostunut ontelo lääkeaineella ja lopuksi aukko suljetaan paikka-aineella. Hoito on teknisesti sitä vaikeampi, mitä nuorempi koira on, joten tavallisesti sitä ei tehdä 7kk:tta nuoremmalle koiralle. Itse operaatio tapahtuu yhdessä nukutuksessa, mutta vaatii röntgenkontrollit nukautuksessa 3 ja 12 kk:n kuluttua ja sen jälkeen vuosittain. Pulpa-amputaatioista onnistuu 80-85%. Onnistuneessa hoidossa hammas säilyy elävänä ja jatkaa hammasluun muodostamista läpi elämän, kuten normaali, terve hammas (Kuvat 6a ja b). Jos toimenpide epäonnistuu ja juurikanava tulehtuu, hoitovaihtoehdot tällöin ovat tavallinen juurihoito tai hampaan poisto.



Kuva 6.a. Röntgenkuva 5kk:n ikäisen koiran alakulmahampaasta ennen pulpa-amputaatiota. Nuoren koiran kehittymättömän hampaan hammasluukerros on vielä ohut (1) ja juuren kärki eli apex on avoin (2).



Kuva 6.b. Röntgenkuva ed. kuvan hampaasta 3 kuukautta pulpa-amputaation jälkeen. Hoito on onnistunut: 1.Hammasluukerros on vahvistunut. 2.Apex on sulkeutunut. 3.Pulpan ja lääketäytteen väliin on muodostunut hammasluusilta. 4.Hampaan juurta ympäröivässä luussa ei näy tulehdusreaktiota.

3. Alakulmahampaiden poisto

Alakulmahampaan poisto on yleensä huonoin hoitovaihtoehto, sillä alakulmahammas on koiran tärkein hammas: sen juuret ovat erittäin pitkät ja vahvat ja muodostavat suuren osan alaleuan tukirakenteesta. Lisäksi alakulmahampaat auttavat pitämään kielen suussa. Toisaalta alakulmahampaiden poisto on kerralla, yhdessä anestesiassa tehty operaatio ja voi olla ainut hoitovaihtoehto, jos koiralla on esim. yleissairaus, joka suurentaa anestesiariskiä. Poisto on leikkauksellinen, aikaa vievä operaatio ja sen ikävä, mutta harvinainen komplikaatio on alaleuan murtuma.

YHTEENVETO

Koiran purentaviat ovat usein perinnöllisiä ja vain terveydellistä haittaa aiheuttavat viat korjataan. Tavallisin hoitoa vaativa vika on alakulmahampaiden painuminen yläikeneen tai kitalakeen liian lyhyen ja kapean alaleuan takia. Hoitoon kannattaa hakeutua ajoissa, jotta voidaan suunnitella sopivin hoito kullekin potilaalle vian vakavuuden, koiran temperamentin ja käyttötarkoituksen sekä taloudellisten resurssien mukaan.